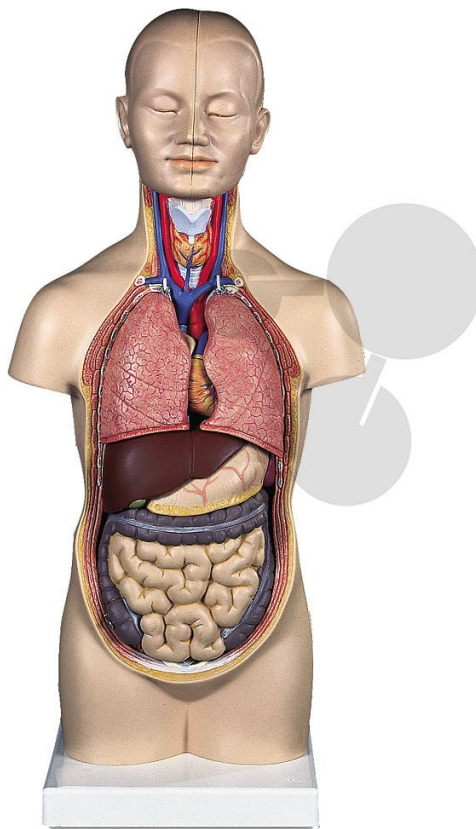


Malý lidský trup, 12 částí

Kat. číslo 200.9631



Hlava, *Caput*:

- 1 Kost čelní, *Os frontale*
- 2 Kost klínová, *Os sphenoidale*
- 3 Kost temenní, *Os parietale*
- 4 Kost spánková, *Os temporale*
- 5 Kost týlní, *Os occipitale*
- 6 Dutina kosti čelní, *Sinus frontalis*
- 7 Kost nosní, *Os nasale*
- 8 Horní čelist, *Maxilla*
- 9 Dolní čelist, *Mandibula*
- 10 Mozek, *Cerebrum*
- 11 Mozeček, *Cerebellum*

Oblast krku, *Regio Cervicalis*:

- 1 Jazyk, *Os hyoideum*
- 2 *Ligamentum thyrohyoideum medianum*
- 3 *Membrana thyrohyoidea*
- 4 *Chrupavka štítná, Cartilago thyreoidea*
- 6 Štítná žláza, *Glandula thyroidea*
- 7 *Cartilagines tracheales*

Hrudní koš, *Cavitas thoracis*; Srdce, *Cor*:

- 9 Levá komora, *Ventriculus sinister*
- 10 Vzestupná aorta, *Aorta ascendens*
- 11 Aortální chlopeč, *Valva aortae*
- 12a Oblouk aorty, *Arcus aortae*
- 12b Břišní aorta, *Aorta abdominalis*
- 13 Levá předsíň, *Atrium sinistrum*
- 14 Levé ouško, *Auricula sinistra*
- 15 Mitrální chlopeč, *Valva atrioventricularis sinistra*
- 16 Pravá komora, *Ventriculus dexter*
- 17 Plicní cévy, *Truncus pulmonalis*
- 18 Pulmonální chlopeč, *Valva trunci pulmonalis*
- 19 Pravá předsíň, *Atrium dextrum*
- 20 Pravé ouško, *Auricula dextra*
- 21 Horní dutá žíla, *Vena cava superior*
- 22 Dolní dutá žíla *Vena cava inferior*
- 23 Pravá (před)siňokomorová chlopeč, *Valva atrioventricularis dextra*
(častěji Chlopeč trojcípá), (*Valva tricuspidalis*)
- 24 Plicní žíly, *Venae pulmonales*
- 25 Rozvětvení průdušnice, *Bifurcatio tracheae*
- 26 Pravá hlavní průduška, *Bronchus principalis dexter*
- 27 Levá hlavní průduška, *Bronchus principalis sinister*
- 28 Větve průdušek, *Bronchus segmentalis*

A Pravá plíce, *Pulmo dexter*

- a Horní lalok *Lobus superior*
- b Střední lalok *Lobus medius*
- c Dolní lalok *Lobus inferior*

B Levá plíce, *Pulmo sinister*

- d Horní lalok *Lobus superior*
- e Dolní lalok *Lobus inferior*

- 34 Jícen, *Oesophagus*
- 35 Bránice, *Diaphragma*

Dutina břišní, *Cavum abdominis*

- 1 Slezina, *Splen*
- 2 Pravá ledvina, *Ren dexter*
- 6 Tepna ledvinná *Arteria renalis*
- 7 Levá nadledvina, *Glandula suprarenalis sinistra*
- 8 Levá ledvina, *Ren sinister*
- 9 Levý močovod, *Ureter sinister*
- 10 Močový měchýř, *Vesica urinaria*
- 11 Játra, *Hepar*
 - a Játra, pravý lalok; *Hepar, lobus dexter*
 - b Játra, levý lalok; *Hepar, lobus sinister*
- 14 Játra, čtverhranný lalok; *Hepar, lobus quadratus*
- 15 Játra, ocasatý lalok; *Hepar, lobus caudatus*
- 16 Jaterní tepna, *Arteria hepatica communis*
- 17 Jaterní vrátnicová žíla (vrátnice), *Vena portae hepatis*
- 18 Společný jaterní vývod, *Ductus hepaticus communis*
- 19 Vývod žlučníku, *Ductus cysticus*
- 20 Žlučník, *Vesica biliaris*
- 22 Žaludek, *Gaster*
- 23 Česlo, *Cardia*
- 24 *Fundus gastricus*
- 25 Vrátník, *Pylorus*
- 26 Malé zakřivení žaludku, *Curvatura ventriculi minor*
- 27 Velké zakřivení žaludku, *Curvatura ventriculi major*
- 28 Slinivka břišní, *Pancreas*

Tenké střevo, *Intestinum tenue*

- 29 Dvanáctník, *Duodenum*
- 30 *Jejunum*
- 31 *Ileum*

Tlusté střevo, *Intestinum crassum*

- 32 Slepé střevo, *Caecum*
 - 33 Červovitý výběžek, *Appendix vermiformis*
 - 34 *Valva ileocaecalis*
- Tračník, *Colon*
- 35 Tračník vzestupný, *Colon ascendens*
 - 36 Tračník příčný, *Colon transversum*
 - 37 Sestupný tračník, *Colon descendens*
 - 38 Esovitá klička, *Colon sigmoideum*
 - 39 Konečník, *Rectum*